Beitrag zur Lehre

von den

Wunden des Sehnerven.

Inaugural-Dissertation

vorgelegt

der hohen medicinischen Facultät

der

UNIVERSITÄT ZÜRICH

von

Gustave A. Aschman, med. pract.

(New-York, U. S. America.)

Genehmigt auf Antrag
des Herrn Prof. Dr. Horner.

Mit 2 Tafeln.

Zürich
Druck von Zürcher und Furrer.
1884.

IF45925

Seinem hochverehrten Lehrer

Herrn Prof. Dr. **Fr. Horner**

in Verehrung und Dankbarkeit

gewidmet

vom Verfasser.

I. Einleitung.

Es gibt wohl wenige Fragen in der Ophthalmologie, welche so viel Interesse bieten, wie diejenigen, welche sich mit den Verletzungen des Auges befassen. Ihre Häufigkeit, die schweren Folgen, welche eintreten können, und die Rolle, welche sie in der gerichtlichen Medicin spielen, verlangen eine genaue Kenntniss der Details. Die Lehrbücher der Augenkrankheiten können aber unmöglich alle Indicationen, diese Verletzungen betreffend, enthalten, und sind es die Monographien, in welchen man nach näheren Aufschlüssen suchen muss.

In Deutschland finden wir die wichtige Arbeit von *Zander* und *Geissler* und ein kleineres Werk von Prof. *Arlt* in Wien, in England diejenigen von *Cooper* und von *Lawson*, und in Frankreich hat *Yvert* unter Anregung *Galezowski*'s ein reichlichen Inhalt bietendes Buch „Traité pratique et clinique des blessures du globe de l'oeil (Paris 1880) herausgegeben.

Wenn man aber diese und andere einschlägige Literatur durchsucht, so erstaunt man, verhältnissmässig Weniges über die traumatischen Affectionen des Nervus opticus verzeichnet zu finden. Die genauere Geschichte derselben datirt erst seit neuerer Zeit, und die geringe Aufmerksamkeit, welche man ihnen bis dahin entgegengebracht, bringt es wohl mit sich, dass noch so Manches unaufgeklärt und der Discussion unterworfen ist. Es konnte selbstredend erst seit der Entdeckung des Ophthalmoskops von einem genaueren Studium der Sehnerven-Verletzungen die Rede sein. Wenn man jedoch die neuere Literatur durch-

sucht, findet man, dass die papillären Veränderungen, traumatischen Ursprungs, viel häufiger sind, als man a priori annehmen würde; und wenn die Zahl der Beobachtungen bis dahin relativ mässig geblieben, so ist dies eher einer ungenauen Kenntniss der pathologischen Vorgänge als ihrer absoluten Seltenheit zuzuschreiben. Zur Beweisführung mögen folgende Angaben dienen:

Im „journal d'ophthalmologie" vom Jahre 1872 veröffentlicht *Galezowski* eine Statistik von 168 Fällen von Atrophie der Papille, wobei er findet, dass 22 Mal die Ursache einem vorangegangenen Trauma zugeschrieben werden muss. Das würde soviel heissen als, dass von 8 atrophischen Papillen wenigstens eine traumatischen Ursprungs ist.

Alt (klinischer Bericht über *Knapp*'s Augenheilanstalt zu New-York, Archiv für Augen- und Ohrenheilkunde VII, S. 382, 1878) bezeichnet unter 66 Fällen von Atrophie des Nervus opticus 4 Mal Verletzungen als aetiologisches Moment.

Die meisten Autoren, welche sich mit dieser interessanten Frage bis jetzt beschäftigt, haben unter derselben Bezeichnung „Traumatische Atrophie der Papille" alle traumatischen Affectionen des Nervus opticus zusammengefasst, ohne daran zu denken, Kategorien und Unterabtheilungen, gemäss dem Verlauf und der klinischen Symptomatologie aufzustellen. Erst *Yvert* hat in seinem oben erwähnten Buche die Details näher studirt und ein abgerundetes, wohleingetheiltes Bild geboten. Er sagt Seite 542: „Man muss nicht vergessen, dass die Atrophien der Papille in Wirklichkeit nur die Folge einer Reihe von anatomo-pathologischen Vorgängen sind, häufig sehr verschieden von einander durch ihren Ausgang und ihre Entstehungsweise, und welche im Grunde genommen ebensoviele pathogenetische Modalitäten bilden." *Yvert* hat desshalb versucht, auf klinische Basis sich stützend, Unterabtheilungen aufzustellen, Bezug nehmend eines Theils auf die functionellen Veränderungen, anderen Theils auf die Ergebnisse, welche die ophthalmoskopische Untersuchung

und der anatomische Zustand der Papille bieten, welche allein im Stande sind, eine nähere Vorstellung der tiefer liegenden Veränderungen zu geben.

Es wird zum Verständniss der traumatischen Affectionen des Sehnerven im Allgemeinen und der vorliegenden Arbeit im Speciellen wesentlich beitragen, auf diese Eintheilung mit wenigen Worten einzugehen. *Yvert* stellt folgende Gruppen auf:

a) Commotio des Nervus opticus.

Man versteht darunter alle jene vorübergehenden functionellen Störungen, welche in Folge einer Erschütterung des Sehnerven auftreten, durch Choc oder Contusion verursacht, die auf irgend einen Punkt des Schädels, insbesondere auf die Wandungen der Augenhöhle eingewirkt haben.

b) Die einfachen traumatischen Atrophien der Papille.

Diese Gruppe fasst alle die Fälle zusammen, wo in Folge einer directen oder indirecten Contusion des Schädels nach einer mehr oder weniger langen Zeit die nervösen Elemente, aus welchen der Nervus opticus gebildet, langsam und progressiv atrophiren. — Hier bestehen wieder zwei Unterklassen, je nachdem die Sehkraft sofort oder erst nach einiger Zeit allmählig zu Grunde geht.

c) Neuritis oder Neuroretinitis traumatica.

Es entsteht hier durch Trauma, wie bei der Neuroretinitis anderen Ursprungs, eine Veränderung des Sehnerven, welche anatomisch charakterisirt wird durch eine Diffusion und Blähung der Papille und eines Theils der Retina von einer halben oder höchstens einer ganzen Papillenbreite.

d) Die interstitiellen Apoplexien und die traumatischen Aneurysmen des Nervus opticus.

Die interstitiellen Apoplexien, ziemlich selten vorkommend, machen sich dadurch geltend, dass in Folge eines Traumas eine mehr oder weniger starke Abnahme des Sehvermögens auftritt,

worauf nach einiger Zeit eine Niederlage von Pigment auf der Papille sichtbar wird. Es ist dies ein untrügliches Zeichen eines hämorrhagischen Ergusses zwischen die Nervenfasern.

Von traumatischem Aneurysma des Sehnerven ist nur ein Fall in der Literatur verzeichnet, von *Mannhardt* (Zürich) in den „Klinischen Monatsblättern für Augenheilkunde“ im Jahre 1875 beschrieben.

e) Die Apoplexien der intervaginalen Scheide.

Sie sind auch selten und haben eine plötzliche Amaurose zur Folge, begleitet von einer Atrophie des Sehnerven und einer anormalen Pigmentation der Papille.

f) Fremdkörper im Sehnerven.

Es sind einige wenige Fälle bekannt.

g) Die Wunden des Sehnerven.

Auf Anregung von Herrn Professor Horner, der mir bereitwilligst zwei auf der Zürcher Universitätsklinik vorgekommene Fälle von Sehnervenabreissung zur Benutzung überliess, habe ich mir zur Aufgabe gestellt, an der Hand dieser, den Wunden des Sehnerven ein eingehenderes Studium zu widmen.

Es ist schon ganz natürlich von vorneherein anzunehmen, dass der Sehnerv, nachdem er das Foramen opticum passirt, bis zu seinem Eintritt in den Augapfel von irgend einem Gegenstand verletzt werden kann, welcher zwischen Augapfel und Knochenwandungen eindringt. Dies wird auch durch klinische Fälle, welche in der Literatur verzeichnet sind, bestätigt. Wenn wir die Schusswunden und solche durch grössere quetschende Körper verursacht bei Seite lassen, welche in dieser Gegend immer solche Zerstörungen anrichten, dass die Folgen seitens des Sehapparates dann nur von nebensächlicher Bedeutung werden und daher nicht hieher gehören, so gibt es immerhin eine

Anzahl von Fällen, wo ein zugespitzter Gegenstand in die Orbita eingedrungen und den Sehnerven verwundet hat.

Es ist mir nach Durchgehung der Literatur, die mir zu Gebote stand, möglich geworden, 21 Fälle zusammenzustellen, die ich nach den anamnestischen Angaben, Symptomen und Verlauf, so viel darüber berichtet worden, kurz besprechen will.

II. Casuistik.

A. Fremde Fälle.

1. Fall.

Gendron, Traité des maladies des yeux I, pag. 381, Paris 1770:

Ein Kind wurde dadurch verletzt, dass es, sein Auge an ein Schlüsselloch haltend, von einem im Zimmer stehenden Cameraden mit einem federkieldicken Stifte kräftig in dasselbe gestossen wurde. Der Stift drang bis zur Länge von zwei Zoll in die Orbita am inneren Winkel ein und brach dann ab. Nach zwei Tagen, als die Schwellung schon bedeutend geworden war, gelang es mit Mühe, den fremden Körper zu entfernen. Obwohl der Augapfel nicht verletzt schien, blieb doch das Auge absolut blind. Wahrscheinlich war der Sehnerv an seiner Eintrittstelle in den Augapfel durchstossen worden.

2. Fall.

Larrey, Vater, überliefert uns folgenden Fall (nach Yvert p. 608 citirt):

Lecœur, Fuselier im 2. Infanterieregiment der königlichen Garde, 22 Jahre alt, erhielt am 19. November 1820 einen Fleuretstich in's rechte Auge. Die Spitze der Klinge durchbohrte das obere Lid unter der Augenbraue und drang an der inneren Seite tief in die Orbita ein, schief von links nach rechts und von vorn nach hinten. — Das Gesichtsfeld des rechten Auges zeigte nachher eine besondere Merkwürdigkeit: Der Verwundete sah

mit diesem Auge, während der Kopf unbeweglich war, nur die innere Hälfte der Gegenstände, welche sich gerade vor ihm befanden. Wenn sie sich nach innen gegen die Nase entfernten, sah sie der Patient allmälig vollständiger; wenn sie im Gegentheil nach aussen verschoben wurden, während der Kopf des Patienten immer unbeweglich blieb, verschwanden die Gegenstände nach und nach ganz. Es bestand also eine Hemiopie, welche genau die äussere Hälfte des Gesichtsfeldes einnahm. — Tod wegen Hirncomplicationen; Autopsie. — Das Fleuret war in die Schädelhöhle bis in die linke Hemisphäre eingedrungen, über dem linken Sehnerven und der Wurzel des rechten verlaufend. Diese Wurzel war durch die Spitze der Waffe verwundet worden, nahe an ihrem Ursprung und unter der Arteria cerebralis posterior, welche an dieser Stelle leer und sehr erweitert war.

3. Fall.

Larrey theilt noch einen andern Fall mit (nach Zander und Geissler „Die Verletzungen des Auges", Leipzig und Heidelberg 1864, pag. 458, citirt):

Ein Ladstock drang in der Augengegend in den Schädel ein und fuhr am Hinterkopfe heraus, ohne das Gehirn zu verletzen. Derselbe war zwischen den beiden Stirnsinus eingedrungen, horizontal zwischen beiden Hemisphären vorwärts gegangen, hatte den Processus falciformis zerrissen, war dann in das linke Keilbein, wo er den linken Sehnerven durchbohrte, hierauf durch die Spitze des Felsenbeins und den keilförmigen Theil des Hinterhauptbeins und endlich durch das Foramen condyloideum posterius ausgetreten. Der Verletzte starb am 25. Tage, zwei Tage nach einer nicht indicirten Trepanation.

4. Fall.

Philips, London medic. Gaz. January 1841:

Am 28. December 1840 war ein Mann, als er im Begriff war, ein gestürztes Pferd aufzuheben, bei einer raschen Be-

wegung welche es mit dem Kopfe machte, durch ein an dem Zaum befindliches Eisenstück am linken Auge verletzt worden. Man fand zwischen letzterem und der Nase eine blutende Wunde, die sich von der inneren Commissur der Lider bis unterhalb der Augenbraue erstreckte. Die Thräneneanälchen und die Sehnen des Museulus orbicularis waren getrennt; eine Sonde konnte $^3/_4$ Zoll tief längs der inneren Orbitalwand eingeführt werden, ohne dass man ein entblösstes Knochenstück traf. Das abfliessende Blut war sehr dünn und wie mit Thränen gemischt. Am Lide fand sich eine kleine Eechymose; der Bulbus selbst war gesund. Das rechte Auge war vollständig erblindet, die Pupille sehr weit, ohne alle Reaction. Sonst war an diesem Auge durchaus nichts Abnormes zu entdecken. Der Verletzte klagte über etwas Kopfschmerz, war aber vollkommen bei Bewusstsein und aller Bewegungen mächtig. Es wurde ein Purgans und später etwas Goldschwefel verordnet.

Am 30. December: Delirien, Unempfindlichkeit, Dyspnoe. Kalte Umschläge auf den Kopf, ein Aderlass von 16 Unzen, Calomel mit Sulfur aurat. Am Abend desselben Tages Convulsionen, Decubitus linkerseits, linker Arm und linkes Bein gebeugt und starr; Glieder rechterseits in steter Bewegung, Athem mühsam, rechte Pupille jetzt contrahirt, Calomelpulver auf die Zunge, ein Vesicator in den Nacken.

Am 31. December: Zustand im Gleichen, das rechte Auge unbeweglich, behielt aber seine Empfindlichkeit.

Am 1. Januar 1841: Athem stertorös und frequent, Decubitus am Rücken, der Krampf links hatte aufgehört und einer Lähmung Platz gemacht; die Glieder rechterseits lagen ruhig. Kopf sehr heiss. 18 Blutegel.

Am folgenden Tage Tod unter Convulsionen.

Section: Die Hirnhäute über den Hemisphären stark injicirt und mit reichlicher Lymphe bedeckt, im Hirn selbst grösserer Blutreichthum, in den Seitenventrikeln eine grosse Menge eitrigen Serums. Die untere Fläche der vorderen Lappen durch plasti-

sches Exsudat an die Dura mater fest gelöthet. Der rechte Sehnerv vollständig entzwei gerissen; die beiden Enden durch eine dünne Membran verbunden. Auf der Schädelbasis durchgehends viel plastische Lymphe ausgeschwitzt. An der hinteren Seite des rechten Vorderlappens, nahe der Opticustrennung war das Hirn erweicht, und $^3/_4$ Zoll in der Fläche, $^1/_2$ Zoll in der Tiefe mit Blut durchtränkt. An der Dura mater, da wo sie den vorderen Theil des Türkensattels bedeckt, fand sich über dem rechten Sinus cavernosus ein isolirtes Knochenstück. Dieses Knochenstück entsprach einer Lochwunde, welche sich in der der Schädelhöhle angehörigen Platte des Siebbeins und dem Theil des Keilbeins befand, der den Boden des Foramen opticum bildet. Die eiserne Spitze hatte also von unten nach oben, schief von links nach rechts, die Orbita durchstossen und, unter Losstossung jenes Knochenstückchens, perforirt, letzteres nach rechts hinübergeschoben und dann den rechten Sehnerven zerrissen.

5. Fall.

Rognetta (Zander und Geissler, pag. 296):

R. sah in Folge einer am äusseren Winkel eingestossenen Schusterahle complete Blindheit eintreten. (Der Fall ist nicht näher beschrieben.) Sehr wahrscheinlich Durchspiessung der Sehnerven.

6. Fall.

Teirlink, Annal. d'oculist. XIV. pag. 132:

Ein Mann erhielt einen Fleuretstich in den inneren Augenwinkel rechterseits. Zunächst war von dem überströmenden Blute nur eine leichte Verdunkelung des Gesichts vorhanden, später trat heftiges Nasenbluten ein. Der Verletzte legte sich indess zu Bette und erwachte am anderen Morgen mit einem lebhaften Schmerz an der Nasenwurzel und in der Supraorbitalgegend. Erst später bemerkte er, dass er auf dem linken Auge

blind war. Im Spitale wurde am folgenden Tage eine Sugillation der Lider und der Bindehaut des rechten Auges, Thränen und starke Lichtscheu bei normalem Sehvermögen constatirt, während das linke, anscheinend unverletzte, total erblindet war. Das verletzende Instrument muss schräg von unten nach oben, von aussen nach innen, und von vorn nach hinten in den inneren rechten Augenwinkel gedrungen sein, die innere Orbitalwand durchbohrt, und hinter den Nasenknochen in die linke Orbita ganz in der Tiefe gelangt sein, wo der Sehnerv verletzt wurde.

7. Fall.

Hübsch, Annal. d'oculist. XXX. pag. 182:

Ein türkischer Rekrut stiess sich beim Laden des Gewehres das Bajonnet 2‴ unterhalb des rechten unteren Augenlides ein. Es folgte unmittelbare Schwellung der Lider, starke Blutung, heftige Schmerzen und Exophthalmus. Eine eingeführte Sonde gelangte hinter den Augapfel in die Augenhöhle. Nach kräftiger Antiphlogose gelang es am dritten Tage die Lider zu öffnen; man fand den Bulbus hart, unbeweglich, die Pupille weit, reactionslos, das Sehen aufgehoben, die Bindehaut chemotisch. Im Verlaufe einer Woche liessen Schmerzen und Schwellungen nach, die äussere Wunde verheilte, aber die Lähmung der Augenmuskeln und des Levator palp. sup. blieb persistent. Mittels der Gondret'schen Salbe gelang es, die Beweglichkeit des Lides wieder herzustellen, im Uebrigen blieb es beim Alten.

Die am Boden der Orbita hingleitende Bajonetspitze hatte wahrscheinlich den N. oculomotorius und den N. opticus getrennt.

8. Fall.

Pagenstecher, Gräfe's Archiv f. Ophth. 1869, pag. 223:

Ein kleines Mädchen von 12 Jahren wurde durch einen spitzen Eisenstab verletzt, worauf Verlust des Bewusstseins von

kurzer Dauer, heftige Blutung, Erbrechen und Kopfschmerzen eintraten. Man constatirte nahe am oberen Orbitalrand eine Wunde von mehr als Daumenlänge. In den ersten zwei oder drei Tagen war ein wenig Fieber und unterbrochener Schlaf vorhanden; am vierten Tage constatirte man eine vollständige Amaurose, selbst gegenüber den directen Sonnenstrahlen.

Ophthalmologischer Befund: Die brechenden Medien sind klar; der Augenhintergrund ist blendend weiss; die Papille ist undeutlich und nur durch ein Blutgefäss, das nach oben (umgekehrtes Bild) hie und da gefüllt ist, angedeutet. Ein kleines Gefäss von derselben Beschaffenheit befindet sich unter der Papille. Zwischen der Papille und der Macula ist eine Stelle von graugrüner Farbe deutlicher sichtbar. Gegen die Peripherie hin scheint die Choroidea gerötheter als normal durch und zeigt mitunter weisse Stellen und leere Gefässe. In den peripheren Gefässen der Retina sieht man hie und da unterbrochene Blutsäulen. —

Die äussere Wunde heilte allmälig. Die centralen Gefässe der Retina füllten sich nach einiger Zeit, aber immer noch unterbrochene Stellen zeigend, was sich täglich änderte. Die weisse Verfärbung um die Papille, anfänglich mehr verbreitet, verschwindet mehr und mehr. Der Fleck in der Nähe der Macula scheint verschwunden. Die blutlosen Stellen der Choroidea sind immer weniger deutlich, aber man findet mehrere peripher gelegene gelblich rothe Flecken, welche in ihrer Mitte eine allmälige Ablagerung von Pigment zeigen. Diese Pigmentbildung besteht in der ganzen inneren Hälfte in der Peripherie und nimmt immer zu. Um die Papille sieht man Anastomosen zwischen den verschiedenen Gefässen (18. Tag). Die Papille selbst wird immer deutlicher, um von Neuem mehr verschwommen zu werden, ein Conglomerat von Pigment zeigend; die Gefässe der Papille und die angrenzenden Anastomosen nehmen ab und verschwinden endlich ganz. Das Pigment in der Peripherie vermehrt sich stets, und es bildet sich auch solches in der

Retina ebenso wie in dem Fleck in der Nähe der Macula. Die peripheren Gefässe der Netzhaut, anfangs mehr gefüllt, werden immer weniger sichtbar, mehrere zeigen unterbrochene Blutsäulen, andere sind gänzlich leer. Die atrophischen Stellen der Choroidea haben an Zahl zugenommen; ein blutiges Extravasat, welches sich die ersten Tage gezeigt, hat abgenommen. Im aufrechten Bilde unterscheidet man nahe an der äusseren Seite der Papille Cholestearincristalle.

Es wird eine Verwundung des Sehnerven mit Zerreissung der centralen Gefässe angenommen.

9. Fall.

Sarasin, Gazette médicale de Strassbourg 1870:

X .... erhält einen Fleuretstich in den inneren Augenwinkel am 14. Dezember 1869. Sofort heftige Lichtempfindungen, Schmerzen, plötzlicher Verlust der Sehkraft auf der verletzten Seite und einige Tropfen Bluts machen sich bemerkbar. Beim Ophthalmoskopiren findet man die tiefer liegenden Theile des Auges intact. Am 19. December zeigt das Ophthalmoskop einen Anfang von Atrophie der Papille. Am 28. December bestätigen neue Untersuchungen das rasche Vorschreiten der Atrophie, welche Papille und Netzhaut eingenommen hat, deren Gefässe capillär geworden sind. Ende Februar wird der Patient entlassen und die Amaurose blieb vollkommen.

S. betrachtete die Verwundung des Sehnerven als sehr wahrscheinlich.

10. Fall.

Schiess-Gemuseus, Klinische Monatsblätter für Augenheilkunde, 1870:

Plötzlich eintretende Erblindung des Auges, nachdem es mit einer sehr spitzen Scheere von unten innen getroffen wurde. Vollkommene Lähmung der Augenmuskeln mit Ausnahme des Musculus obliquus superior. Das Ophthalmoskop zeigt, mit Aus-

nahme einer sehr ausgeprägten Verfärbung der Opticusscheibe, einen normalen Augenhintergrund.

Es handelt sich sehr wahrscheinlich um eine Verwundung des Sehnerven.

11. Fall.

Just, Klinische Monatsblätter für Augenheilkunde 1873:

Ein Arbeiter von 21 Jahren hatte sich zufällig eine Schusterahle in den inneren Winkel des rechten Auges gestossen, und sofort die Sehkraft dieses Auges verloren. Drei Tage nachher constatirte man folgenden Zustand: Erhebliche Schwellung der Lider und Abweichung des rechten Auges nach aussen. (Die Unmöglichkeit, dasselbe nach innen zu bewegen, wurde auch noch nach der Tenotomie des Musculus rectus externus constatirt). Eine Wunde in der Conjunctiva nach innen. Pupille mittelweit und unbeweglich; absolute Amaurose.

Ophthalmoskopischer Befund: Der Augenhintergrund ist glänzend weiss; die Blutgefässe stechen sehr deutlich durch ihre röthliche Färbung von diesser weissen Unterlage ab; ihre Conturen sind vollkommen deutlich. Jede Spur von Abgrenzung zwischen Retina und Papille ist verschwunden. —

Der Musculus rectus internus und der Nervus opticus sind abgerissen.

12. Fall.

Lawson, G. Lancet, pag. 13, 2. January 1875:

Ein junger Mann von 20 Jahren erhielt einen Messerstich am Kopfe. Die Messerspitze drang durch die Hutkrämpe und das obere Lid, und traf den Sehnerven, ohne den Bulbus zu berühren. Sofortiger Verlust des Sehvermögens; Pupille ist erweitert, starr, gegen das Licht unempfindlich. Beim Ophthalmoskopiren unterscheidet der Kranke nicht einmal das Licht des Spiegels. Nichts Anormales am Augenhintergrund. Nach einigen Tagen ist die Papille weisser, das Kaliber der Arterien

hat abgenommen. Nach drei Monaten vollkommene Atrophie der Sehnervenpapille.

13. Fall.

Emmert (der ophthal. Gesellschaft zu Heidelberg im Jahr 1875 mitgetheilt, nach Yvert, pag. 607, citirt):

Nachdem eine eiserne Heugabel auf das Auge gefallen war, machte sich ein Ausfall der ganzen unteren Hälfte des Gesichtsfeldes geltend. Die Hemiopie schien gerade mitten durch die Macula zu gehen. Die Haltung des Kopfes war charakteristisch: Wenn der Patient besser sehen wollte, neigte er den Kopf, um die Gegenstände ganz sehen zu können. Die Sehschärfe war noch gleich $^{13}/_{5}$. Im aufrechten Bild schien der obere äussere Quadrant der Papille atrophisch.

Es muss der Sehnerv theilweise verwundet worden sein.

14. Fall.

Yvert, Traité prat. et clin. des blessures du globe de l'oeil, p. 609:

M. X...., 19 Jahre alt, vom 67. Linienregiment, präsentirte sich am 22. August 1878 und gab an, dass er am 23. Mai desselben Jahres einen Fleuretstich in's rechte Auge bekommen habe; ferner dass er im Augenblick des Unfalls sehr heftige Lichtempfindungen verspürt, und während mehreren Minuten absolut nichts mit diesem Auge habe unterscheiden können. Das Sehvermögen sei übrigens allmälig wieder zurückgekehrt, aber ohne die normale Acuität wiederzuerlangen; nach 3 Wochen habe sie dieselbe Beschaffenheit wie gegenwärtig erlangt.

Die locale Untersuchung ergibt Folgendes: Punktförmige Narbe der Conjunctiva bulbi des rechten Auges nach oben innen; Gesichtsfeld beinahe erhalten, S = $^{1}/_{4}$; die Empfindung der Farben ist vollkommen. Im umgekehrten Bilde ist die Papille weiss, besonders in ihrer inneren Hälfte; Arteria und Vena

centralia retinae haben ihr normales Kaliber, aber die Capillargefässe, welche aus der Papille auftauchen, sind auf der ganzen inneren Seite kaum sichtbar.

Injectionen von Strychnin und constanter Strom. Es wird eine Verwundung des Sehnerven angenommen.

15. Fall.

Yvert, Traité, pag. 609:

X...., 24 Jahre alt, Trainsoldat, präsentirte sich am 28. August 1878 in der Klinik von Galezowski und erzählte, dass er 2 Tage vorher während des Fechtens einen Stich mit der Säbelspitze in das rechte Unterlid erhalten, und dass seither auf diesem Auge die Sehkraft stark abgenommen habe.

Die locale Untersuchung ergab Folgendes: Lineäre Wunde des rechten Unterlids, ungefähr 1 ctm. lang, nach unten aussen gelegen, grösstentheils per primam intentionem geschlossen; sehr erhebliche Ecchymose. Ziemlich ausgesprochene Mydriasis; Parese des Accommodationsmuskels und aller äusseren Augenmuskeln, ausser dem Musculus rectus superior.

Beim Ophthalmoskopiren keine Veränderungen des Augenhintergrundes. Was aber besondere Aufmerksamkeit in Anspruch nimmt, ist der Zustand des Sehvermögens. Die Aufnahme des Gesichtsfeldes zeigt, dass die ganze innere Hälfte fehlt, während mit der ganzen äusseren Hälfte der Verwundete Finger zählen kann. Absolute Unmöglichkeit zu lesen.

Fünf Blutegel auf die rechte Schläfe.

Einige Tage später trat der Patient in den Spital Val-de-Grâce ein, wo der Verlauf seiner Affection verfolgt werden konnte. Es ist eine progressive Atrophie der Papille eingetreten, nach zwei Monaten schon sehr vorgerückt, was wohl beweist, dass der Sehnerv direct getroffen worden war.

16. Fall.

Snellen, Archives d'ophth. XIX:

Verwundung durch ein Fleuret, welches zwischen Knochen und Bulbus in die Augenhöhle eingedrungen war.

In Folge dessen Atrophie des Sehnerven; aber es traten ebenfalls heftige und andauernde Ciliarschmerzen auf. Es war anzunehmen, dass zu gleicher Zeit mit dem Sehnerven, Ciliaräste, um denselben herum gelegen, verletzt worden waren.

Es wurde desshalb zur Neurotomie geschritten: Tenotomie des Musculus rectus externus; dann drang Snellen mit der geschlossenen krummen Scheere in die Orbita ein bis an den Opticusstamm; die Scheere gegen die Sclera andrängend, durchschnitt er mit kurzen Zügen alles, was auf dieser Seite den Nervenstamm umgab. Naht der Conjunctivalwunde; schnelle Heilung derselben und vollständiges Verschwinden der fürchterlichen Schmerzen, welche den Verwundeten vor der Operation gequält hatten.

17. Fall.

Treitel, Archiv f. Augenheilkunde X. S. 464, 1881:

Nach Verletzung durch eine Degenspitze, sofortige totale Aufhebung des Sehvermögens. Im unteren Lide nahe dem Rande und fast parallel mit demselben verlaufend eine feine, circa 2 cm. lange, frisch verklebte lineare Wunde; diffuse schwachgraue Trübung in der Umgebung des Sehnerveneintrittes. Später Atrophie der Papille. Bewegungsstörungen nach unten.

Als wahrscheinlich wurde eine Verwundung des Musculus rectus inferior und des orbitalen Opticusabschnittes, und zwar central von der Eintrittsstelle der Arteria centralis angenommen.

18. Fall.

Homburg, Beiträge zur Casuistik u. Statistik d. Augenverletzungen, Inaug.-Diss. Berlin 1883, pag. 51:

August F., 22 Jahre alt, wurde am 3. October 1880 von seinem Bruder wiederholt in die Gegend des rechten inneren Augenwinkels gestochen und kam nach längerem Aufenthalt in einem Krankenhause am 10. December in *Hirschberg*'s Klinik.

Es besteht eine grosse Narbe, vertikal vom Ligamentum palpebr. int. hinabreichend, die Thränenkanälchen durchtrennend; daher starke Epiphora. Der rechte Sehnerv ist vollständig atrophisch verfärbt. S = 0.

19. Fall.

Homburg, Inaug.-Diss. Berlin 1883, pag. 35:

Der 21jährige Student N. erhielt am 14. Mai 1881 einen Stoss mit einem stumpfen Rappier in das rechte Auge, das sofort $^1/_4$ Stunde lang sehunfähig war. Nach $^1/_2$ Stunde ist die Sehkraft wieder vorhanden. Es besteht Schwellung der Lider und Schmerz, die jedoch bald schwinden.

Am 18. Mai zeigt sich am rechten Auge ein kleiner Bluterguss in die Haut der Lider. Innen unten vom Hornhautrande sieht man auf der Sclera eine etwas lappenförmige vernarbte Wunde der Conjunctiva bulbi von 7 mm. Breite, während lateralwärts und nach unten starke Sugillationen der Conjunctiva bulbi sich zeigen. Liest: Sn. 100 : 15 Fuss und mit + 12 Zoll Sn. 8 : 12 Zoll. Beträchtliche Gesichtsfelddefecte nach oben. Die Pupille ist etwas weiter als links, reagirt gut auf Licht.

Patient liest am 27. Mai Sn. 30 : 15 Fuss und Sn. $1^1/_2$: 5 Zoll. Der Opticus ist partiell atrophisch in der macularen Hälfte.

Der Rappierstoss traf den Opticusstamm entweder in seinem orbitalen Verlauf, oder sprengte einen Knochensplitter ab, der die Quetschung bedingte.

B. Eigene Fälle.

20. Fall.

Bosshardt, Adolf, 8 Jahre alt, von Uster, Kanton Zürich, erhielt am 23. October 1881 eine Verletzung des linken Auges in Folge Stoss mit einem Bohnenstickel.

Abends 7 Uhr constatirte man eine Risswunde des unteren Lids am inneren Winkel längs des Orbitalrandes bis zur Mitte desselben reichend. Sehr starker Exophthalmus. Beim Versuch, die Lider zu öffnen, sieht man eine wulstige Conjunctiva und nur einen schmalen Streif klarer Hornhaut. Bulbus nicht weich. Kaum Lichtschein. Keine Bewusstlosigkeit, aber zweimal Erbrechen.

Erneuerung des antiseptischen Verbands. Eventuell Eis.

24. October: Nachts nochmal Erbrechen, Appetit schlecht. Eisblase; Calomel und Jalap.

25. October: Vorstellung in der Klinik.

26. October: Ophthalmoskopische Untersuchung ergibt Folgendes: Cornea, Linse und Glaskörper sind klar. In der Peripherie ist die Netzhaut anliegend. Vom Sehnerven ist die Netzhaut ringsum losgerissen, durch Blutextravasate getrennt und abgelöst. Gefässe nur noch theilweise gefüllt. Am Sehnerven selbst flottirt noch ein kleines Fetzchen getrübte Netzhaut. Die Stelle des Opticus ist gleichmässig grau und sehr vertieft, so dass der Sehnerv offenbar aus der Sclera aus-, aber nicht völlig abgerissen ist. Das Scleralloch muss durch durchsichtigen Glaskörper ausgefüllt sein, in dem sich etwas Blut befindet. In der abgelösten Netzhaut zahlreiche grössere und kleinere Blutungen.

Der Patient ist sehr empfindlich; es hat ihn die Augenspiegeluntersuchung sehr angegriffen. — Nasser Salicylverband.

27. October: Oedem und leichte Suffusion des rechten Lides; links idem.

29. October: Seit gestern Mittag ist die Temperatur über 39,0°. Kein Kopfweh; keine Ursache zu entdecken, als dass vorher ophthalmoskopirt wurde.

31. October: Temperatur 40,0°. Maculöses Exanthem an Rumpf und Extremitäten; leichter Husten. — Diagnose: Morbilli.

2. November: Exanthem abgeblasst. Temperatur 37,6°.

3. November: Eiterdurchbruch am unteren Lide. Sondirung ergibt in einer Tiefe von 5½ cm. in der Orbita eine rauhe Stelle. — Drainage.

4. November: Exophthalmus und Anschwellung weiter zurückgegangen. Die nicht fixirte Drainröhre angeblich herausgefallen.

5. November: Erneuerte Drainage.

6. November: Temperatur 38,4°, bedingt durch Eiterretention.

7. November: Deutliche Abnahme der Anschwellung. Temperatur 38,0°; später 38,4°.

9. November: Grosses annuläres Hornhautgeschwür nach unten.

10. November: Da die Geschwulst eher zunimmt, die Gefahr des Platzens des Bulbus immer grösser wird und die Retention des angesammelten Eiters trotz Drainage nicht verhütet werden kann, so wird die Entfernung des blinden Bulbus und die Feststellung des Zustands der Orbita, resp. die Entfernung eines allfälligen Fremdkörpers beschlossen.

Operation: Die Narcose geht gut von Statten. Der Patient macht einige leichte Brechbewegungen, ohne mehr als etwas Schleim auszubrechen. Der Puls schwankte, ging aber nie unter 70; die Respiration wurde zeitweise etwas flach, aber erholte sich rasch. Die Enucleation wurde so vorgenommen, dass die Lidspalte erweitert, sorgfältig und langsam die Muskeln abgelöst und schliesslich von aussen her der Sehnerv abgetrennt wurde. Während dieser Vorgänge wurde nichts abnormes constatirt, die Blutung war mässig, aber stets vorhanden. Der Patient

wehrte sich etwas. Plötzlich, als nach Durchschneidung des Sehnerven die dichte Narbenmasse nach innen durchschnitten wurde und eine Masse Blut und Eiter ausfloss — der Chloroformkorb war schon zur Seite — machte der Patient einen Ruck und bei starker Inspirationsbewegung wurde die rechte Pupille weit, das Auge sah nach oben, die Blutung hörte auf.

Von nun an, 11 Uhr bis 11¾ Uhr, künstliche Respiration, Phrenicusfaradisation, Einwickelung der Beine etc. unaufhörlich. Nur wenige Bewegungen wie Gähnen, dann Zuckungen in dem rechtseitigen Sternocleidomastoideus und nur wenige flache Respirationen wurden ganz im Anfang ausgelöst. Vor 12 Uhr wurde der Tod constatirt. Es wurde Eintritt von Luft in einen Sinus oder Haemorrhagie oder Durchbruch eines Abscesses vermuthet.

Beizufügen ist noch, dass zwischen 11 und 11½ Uhr mehrere Male schwacher und intermittirender Herzschlag durch directe Auscultation des Herzens constatirt wurde, während gleichzeitig an der Art. femoralis und Carotis kein Puls wahrzunehmen war.

Section: Das Schädeldach ist leicht asymmetrisch. Die Dura mater ist gespannt und enthält der Sinus longitudinalis dunkles, flüssiges Blut. An der Innenfläche ist die Dura feucht und glänzend; die Gefässe sind mässig stark injicirt. Die Arachnoidea ist an der Convexität zart, feucht und glänzend. Der Blutgehalt der Pia mater ist mässig. Die Gyri sind nirgends abgeplattet. Nach dem Herausnehmen des Gehirns findet man unter dem Tentorium viel Flüssigkeit, die klar und durch Beimengung von Blut etwas geröthet ist. An dem vorderen Rande des Foramen magnum, ebenso an der Vorderfläche der Wirbelsäule finden sich blutige, der Dura adhärirende Auflagerungen, welche vollkommen frisch sind. Im Sinus der Basis findet sich reichliches, flüssiges Blut ohne Faserstoffablagerungen. Ueber der linken Stirngrube constatirt man auf der Dura zarte membranöse Auflagerungen, die eine reichliche Vascularisation

zeigen; gleichzeitig erscheint dieser Theil vorgetrieben, so dass zwischen den Erhöhungen und Vertiefungen ein Ausgleich stattgefunden hat. Auch in der Schläfengrube sind einige zarte meningitische Auflagerungen; und auch da, wo die erst erwähnten Hämorrhagien sind, lassen sich Auflagerungen nachweisen. Es ist die Dura bis zum Foramen opticum und nach innen bis zur Crista galli auf diese Weise vorgetrieben. Beim Abziehen der Dura mater vom Augenhöhlendach entleert sich eine ziemlich reichliche Menge grünen Eiters, welcher sich zwischen Dura und Knochen angesammelt. Die Erstere ist an dieser Stelle an der Innenfläche mit weichem, graulichweissem Gewebe bedeckt. Im Orbitaldach ist eine Fissur sichtbar, die in der Mitte beginnt und nach hinten gegen das Foramen opticum zieht; bei Druck tritt Eiter aus dieser Spalte. Aus der Fissura orbitalis superior entleert sich etwas trübe Flüssigkeit. An der Basis des Gehirns finden sich über beiden Stirnlappen kleine Hämorrhagien, dagegen fehlt eine starke Infiltration; nur etwas vermehrte Subarachnoidalflüssigkeit lässt sich vorfinden. Ueber den Stirnlappen sind an der Oberfläche der Arachnoidea zarte membranöse Auflagerungen. Die Hirnsubstanz der Stirnlappen ist glänzend, gequollen und oedematös. Die Blutgefässe der Rinde treten als dunkelrothe Punkte hervor. Die centralen Ganglien sind ohne besondere Veränderungen. Am linken Opticus- und Oculomotoriusstamm sind keine wichtigen makroskopischen Veränderungen zu constatiren, nur erscheint die Substanz stärker als gewöhnlich durchfeuchtet und gequollen. Mit der Lupe sieht man aber auf dem linken Opticusquerschnitt mehr Blutpunkte als auf demjenigen der anderen Seite. —

Der Tod muss in Folge der meningitischen Veränderungen eingetreten sein. Bei der Enucleation des Augapfels wurde dieser stark nach vorn gezogen; dadurch ist wahrscheinlich die Fissur im Orbitaldach erweitert worden, es ist Eiter in die Schädelhöhle eingetreten, und hat dort in Folge dessen eine rasche Veränderung der Druckverhältnisse stattgefunden.

21. Fall.

Frau *Elise H.*, 28 Jahre alt, von Zürich, erlitt am 6. Mai 1884 ein Trauma, indem sie von unbekannter (?) Seite mit einem Schirm geschlagen und gestossen wurde. Gleich nach der Verletzung blutete sie stark aus dem rechten Auge, aus Nase und Mund. 12 Stunden nachher suchte die Patientin Hülfe in der Augenklinik der Universität Bern, wo die Verletzung zuerst beobachtet wurde. Suturen und Jodoformverband.

Am 9. Mai stellt sich Patientin in der zürcherischen ophthalmologischen Poliklinik ein und zeigt folgende Befunde:

Das rechte Unterlid ist etwa 3 cm. weit in der Mitte eingerissen, die Wunde ist mit Suturen vereinigt. Der Musculus rectus inferior ist vom Bulbus abgerissen und präsentirt sich als vorspringender rother Wulst unter dem Augapfel. Die ganze Conjunctiva ist stark geschwellt und geröthet; es besteht ziemlich hochgradiger Exophthalmus. Das Auge ist nach oben, aussen und innen beweglich, nicht jedoch nach unten.

Folgender Augenspiegelbefund wird notirt: Die Stelle des Sehnerven ist durch ein schwarzes Gerinnsel von Blut eingenommen, welches sich auch in der Umgebung ziemlich weit fortsetzt. Die Retina ist mit zahlreichen Blutungen erfüllt. Nach innen und unten zeigt sich eine grosse Ablösung. In der Choroidea sind, so weit es bei den massenhaften von Blutungen herrührenden Trübungen des Glaskörpers zu unterscheiden möglich ist, verschiedene Rupturstellen zu sehen. —

Die Patientin wurde im Jahre 81 wegen einer Fractur des rechten Unterschenkels, im Jahre 82 wegen Lues im Spital zu Zürich behandelt, und machte eine fünfwöchentliche Schmierkur durch. Sie hatte im Jahre 81 eine Frühgeburt. Das Kind ist kurze Zeit nachher gestorben.

Die Subclavicular- sowie auch die Nackendrüsen sind besonders links geschwellt und indurirt; rechts geschwollene Axillardrüsen. In der Inguinalgegend finden sich Narben von Incisionen, welche wegen Bubo gemacht worden waren. Die Inguinaldrüsen sowohl ober- als unterhalb des Poupart'schen

Bandes sind auch geschwellt. An den äusseren Genitalien findet man keine Zeichen von Lues. Fluor albus ist vorhanden. Die Patientin gibt an, an den Labien zwei breite Condylome und in der Scheide oder am Cervix ein Ulcus gehabt zu haben. Man bemerkt an beiden Unterarmen, sowie an den Unterschenkeln einen blasenartigen Ausschlag, welcher angeblich stark juckt. Keine Tophi; Gaumen- und Rachenschleimhaut sind intact.

Therapie: Nasser Salicylverband. Eis.

13. Mai: Der Exophthalmus ist schon bedeutend zurückgegangen, ebenso die Röthung und Schwellung der Conjunctiva. Die Nähte werden entfernt.

18. Mai: Die Patientin klagt über Kopfschmerzen über dem verletzten Auge, die jedoch auch hie und da sich im Hinterhaupte localisiren und die Patientin im Schlafe stören. — Der Verband wird jetzt weggelassen und Eisbeutel direct aufgelegt. Keine stärkere Röthung, überhaupt von Seiten des Auges keine Veränderung.

Ophthalmoskopischer Einblick ist jetzt unmöglich. Vollständige Amaurose. Kein Lichtschein. Temperatur etwas unter dem Normalen.

19. Mai: L. + 1 S. = 1. R. Amaurose; Auge ganz voll Blut.

20. Mai: Beginn einer Injectionskur mit Sublimat (Hydrarg. bichlor. corros. 0,2 Natr. chlor. 2,0 aq. 50,0, täglich 2 Spritzen).

24. Juni: Bis heute 30 Doppelinjectionen. Die Drüsenschwellungen sind bedeutend zurückgegangen, jedoch nicht ganz verschwunden. Immer etwas Schmerzen in dem lädirten Auge. Vollständige Amaurose.

8. Juli: Enucleation des rechten Auges in Chloroformnarcose. Da die Schmerzen immer noch andauerten, wurde zur genannten Operation geschritten. — Der Bulbus ist an seinem hintern Theil zerrissen und ganz mit coagulirtem Blut gefüllt.

21. Juli: Aus der Behandlung entlassen.

23. Juli: L. + $1{,}_0$ S. = 1.

III. Pathologische Anatomie.

A. Makroskopische Verhältnisse.

Von den 21 hier gesammelten Fällen ist nur bei vieren ein Leichenbefund verzeichnet, nämlich bei Fall 2, 3, 4 und 20. Die betreffenden Patienten sind an Hirncomplicationen zu Grunde gegangen. Bei den drei ersten dieser Fälle hat der verletzende Gegenstand die Knochenwandung durchbohrt und ist in die Schädelhöhle vorgedrungen, wo der Sehnerv und das Gehirn direct verletzt wurden. — Bei Fall 2 konnte die Verwundung der Sehnervenwurzel constatirt werden und war auch die darüber verlaufende Arteria cerebralis posterior blutleer und erweitert. Bei Fall 3 hatte der verletzende Gegenstand, zwischen beiden Hemisphären verlaufend, die ganze Schädelhöhle durchdrungen, so dass vorn eine Eingangs- und hinten eine Ausgangsöffnung nachzuweisen war. Ueber dem zertrümmerten Keilbein fand man die Wunde des Sehnerven. — Bei der Section des Falles 4 constatirte man eine Opticustrennung unter der hinteren Partie des rechten Vorderlappens und daneben ein abgestossenes Knochenstück, welches dem Siebbein und dem Keilbein angehörte. Hier waren die Hirncomplicationen sehr bedeutend, indem eine erweichte Partie im rechten Vorderlappen und bedeutende meningitische Folgezustände nachzuweisen waren. — Der Sectionsbefund des eigenen Falles 20 war insofern von den andern verschieden, als man constatiren konnte, dass der in die Augenhöhle eindringende Gegenstand zuerst den Sehnerven verwundet

und dann eine Fissur des oberen Orbitaldaches zu Stande gebracht. In Folge dessen war eine mit reichlicher Eiterabsonderung verbundene Periostitis aufgetreten, welche ja schon bei Lebzeiten des Patienten beim Sondiren als rauhe Stelle nachzuweisen war. Ueber der Fissur zeigten sich meningitische Folgezustände. Der Opticusquerschnitt zeigte eine Vermehrung von Blutpunkten. An dem in conservirender Flüssigkeit aufbewahrten Horizontaldurchschnitt durch den Augapfel und die Mitte des Sehnerven sieht man mit unbewaffnetem Auge ganz deutlich, wie der Letztere von der Retina ab- und aus der Sclera heraus nach hinten gerissen ist. Dies wird bei Loupenbetrachtung unter seitlicher Beleuchtung noch deutlicher sichtbar.

B. Mikroskopisches Verhalten.

Mikroskopische Befunde sind bei den in der Literatur vorgefundenen Fällen keine verzeichnet. Hingegen war mir die Gelegenheit geboten, an den enucleirten Bulbi der eigenen Fälle das mikroskopische Verhalten zu studiren. Der Augapfel wurde, aus der conservirenden Flüssigkeit herausgenommen, zuerst entwässert, in Spiritus gelegt, in absolutem Alcohol und dann in einer Mischung von Alcohol und Aether, zu gleichen Theilen, gehärtet. Endlich wurde er in Celloidin gebettet, um mit dem Mikrotom geschnitten zu werden.

Vom Fall 20 wurden, da das anatomische Präparat vorhanden war, auch Querschnitte durch den Sehnerven gemacht und in verschiedener Weise gefärbt. Es ist Folgendes zu constatiren:

Wenn man, von vorn nach hinten schreitend, die Präparatenserie untersucht, so begegnet man zuerst Blutungen in den interstitiellen Nervenscheiden, welche immer mehr nach hinten zunehmen. Dann tritt an der Stelle, wo die Blutungen am stärksten sind und wo der Sehnerv den directen Stoss erhielt, ein Zerfall der nervösen Elemente auf, und es beginnt um diese Stelle herum sich eine Entzündung, eine traumatische Neuritis zu bilden. In

den mit Alauncarmin gefärbten Präparaten unterscheidet sich leicht die necrotische, die neuritische und die noch annähernd normale Zone des Sehnerven. Letztere umgreift meniscusartig die Ersteren; ihr folgt die neuritische, und die necrotische Masse bildet einen Sector, dessen Spitze den Centralgefässen zugekehrt ist, während die Basis fast ganz an die Piascheide anstösst. In diesem farblosen Sector finden sich noch Blutungen, die zum Theil noch in ihrer Gruppirung den Interstitien der Nervenbündel entsprechen. Die neuritische Zone ist eine vollkommen zusammenhängende Ansammlung von Rundzellen; nur theilweise lassen sich noch die Septen der Nervenbündel erkennen, die noch ganz besonders stark in der Zone sichtbar sind, deren Configuration im Uebrigen noch am normalsten geblieben ist. Längs einzelner Septen geht eine starke Ansammlung von Rundzellen bis nahe an die Pia. Auch in dieser peripheren Zone finden sich einzelne Stellen, wo die Rundzellen haufenweise (abscessartig) angesammelt sind. Dieses ist besonders da der Fall, wo sich die periphere Zone der necrotischen Stelle nähert. — Diese Verhältnisse sind am schönsten ausgeprägt in dem Schnitte, welcher auf der beiliegenden Tafel, Figur 1, wiedergegeben ist. Bei *x* sieht man die Blutungen, bei *y* die Necrose der nervösen Elemente, und bei *z* die ringsum entstandene Entzündung. In der Mitte bei *o*, wo sonst normaler Weise die Vasa centralia sich befinden sollten, sieht man, wie die Verwundung eine directe Zerstörung und Zerfall verursacht hat. Es scheint, als ob die Verwundung gerade an der Eintrittsstelle der Arteria centralis stattgefunden hätte und als ob die Gefässe herausgerissen worden wären.

An den Horizontalschnitten durch den Augapfel des Falles 20 sieht man nun mikroskopisch noch deutlicher, was schon makroskopisch constatirt werden konnte, nämlich die Abreissung des Sehnerven von der Netzhaut und seine Dislocation aus der Sclera heraus nach hinten. In Fig. 2 sieht man bei *n* die losgerissene Netzhaut, stark gefaltet daliegend. An der Stelle

der Papille hat sich reichliches Granulationsgewebe *g* gebildet. Die Fasern des Sehnerven sind entweder vor oder gerade an ihrer Durchtrittsstelle durch die Lamina cribrosa abgerissen worden. Den Sehnerven sieht man bei *s* ziemlich weit nach hinten dislocirt, und ist die dadurch gebildete Lücke von Granulationsgewebe ausgefüllt. In der Mitte des Sehnerven sieht man die Arteria centralis bei *a*, welche mit nach hinten gerissen und thrombosirt ist.

An Horizontalschnitten durch den enucleirten Augapfel und einen Theil des Sehnerven von Fall 21 sieht man, wie die Nervenfasern in normaler Weise ununterbrochen bis zur Stelle der Lamina cribrosa verlaufen. Zum Unterschied vom anderen Falle sind sie gerade nach ihrer Durchtrittsstelle von der Retina losgerissen. Man sieht auch hier an der Stelle der Papille und ringsherum eine dichte Masse von Granulationsgewebe, mit Blutfarbstoff durchsetzt; erst wenn man ein wenig weiter nach dem Innern des Auges vorschreitet, findet man die losgelösten und gefalteten Enden der Netzhaut. Diese ist auf beiden Seiten stark abgehoben, welche Abhebungen, einen grossen Bogen beschreibend, erst ungefähr in der Mitte zwischen Aequator und Corpus ciliare die Choroidea an der Bulbuswandung erreichen. Auf der rechten Seite, gegen den Aequator hin, besteht eine bedeutende Abhebung der Choroidea, und in der letzteren sowie in der Retina sind massenhafte Blutungen zu constatiren.

IV. Vorkommen und Aetiologie.

Nach Durchgehung der Literatur habe ich bei der Zusammenstellung der obigen Fälle es mir zur Aufgabe gemacht, nur derjenigen zu erwähnen, welche mit mehr oder weniger Sicherheit wirklich als partielle Verwundungen oder als Durchreissungen des Sehnerven diagnosticirt wurden. Viel Unsicheres und Zweifelhaftes war verzeichnet, musste aber weggelassen werden. Es ist natürlich, dass vor der Zeit des Ophthalmoskops volle Sicherheit nur durch das anatomische Präparat gewonnen werden konnte, und doch gehören 6 oder 7 Fälle dieser Zeit an. Wenn auch Fall 1 und 5 nicht ganz sicher Verwundungen des Sehnerven sind, so habe ich sie doch verzeichnet, weil sie schon damals als solche diagnosticirt wurden.

Die Aufstellung der Reihenfolge hat dem Alter gemäss stattgefunden, und wir sehen dabei, dass die meisten Fälle jüngeren Datums sind. Doch bin ich vollkommen überzeugt, dass noch mancher in dieses Capitel gehörende Fall mir unbekannt geblieben, und theile die Verwunderung *Yvert*'s darüber, dass in neuerer Zeit von den Specialisten so weniges über diese interessante Affection mitgetheilt wurde. Jener gibt in seinem Buche an, dass er, seine eigenen dazu genommen, 17 unstreitbar hieher gehörende Fälle habe auffinden können; er theilt aber nur 10 mit.

Unter den von mir angeführten 21 Fällen war das aetiologische Moment, respective der verletzende Gegenstand, von gar verschiedener Art. Die Verwundung war hervorgebracht worden: 5 Mal durch einen Fleuretstich, 2 Mal durch eine Schuster-

ahle, 2 Mal durch spitze Eisenstücke, 1 Mal durch eine Degenspitze, 1 Mal durch Säbelstich, 1 Mal durch Messerstich, 1 Mal durch Rappierstich, 1 Mal durch Bajonnetstich, 1 Mal durch einen Ladstock, 1 Mal durch eine Scheere, 1 Mal durch eine eiserne Heugabel, 1 Mal durch einen Stift, 1 Mal durch das spitze Ende eines Bohnenstickels, 1 Mal durch einen Schirmstock und 1 Mal war nur erwähnt, dass es ein spitzer Gegenstand gewesen sei. Man sieht bei dieser Aufzählung, wie viele und mannigfaltige Gegenstände das Trauma hervorbringen können, und wird man sich nicht wundern, dass die meisten Patienten männlichen Geschlechtes sind und insbesondere dem Militär angehören, da sie durch ihre Beschäftigung einer solchen Verletzung eher ausgesetzt werden. Interessant ist es auch zu sehen, wie das meist nur in Frankreich gebräuchliche Fleuret in der Aetiologie eine so grosse Rolle spielt, wie ja auch die französischen Autoren die meisten Fälle überliefert haben.

In allen Fällen trat der verletzende Gegenstand von vorn nach hinten in die Augenhöhle ein. Entweder durchbohrte er eines der im Momente des Stosses unwillkürlich spasmodisch zusammengezogenen Lider, wie in unsern zwei und andern Fällen, oder drang zwischen Lider und Bulbus, die Conjunctiva durchspiessend, ein, um dann den Sehnerven entweder partiell zu verwunden oder ganz durchzureissen. *Zander* und *Geissler* belehren uns auf pag. 222 ihres Buches, dass im Allgemeinen das Eindringen von Fremdkörpern in die Orbita am häufigsten in der Gegend des innern Augenwinkels stattfindet, gewöhnlich mit Durchstossung der Thränenkarunkel und halbmondförmigen Falte, zuweilen mit Verletzung des innern Lidbandes und des Thränensackes, und komme diess sechsmal häufiger vor, als das Eindringen in der Gegend des äussern Winkels. Dies wird auch durch die vorliegenden Fälle von Sehnervenverwundung vollkommen bestätigt, da in Fall 1, 2, 4, 6, 9, 10, 11, 14, 18, 19 und 20 die äussere Eintrittswunde nach innen und nur in Fall 5 und 15 dieselbe nach aussen constatirt wurde. Dieses Ueber-

wiegen des inneren Winkels erklärt sich dadurch, dass die von der Nasenwurzel und dem oberen Orbitalrande abgleitenden Körper gegen diese Vertiefung hin fast nothwendig geleitet werden, und dass die Lidspalte auch bei geschlossenen Lidern hier einen leichten Zugang bietet. Die Seltenheit des Eindringens im äusseren Winkel lässt sich auf die Gestaltung der hier zusammenstossenden knöchernen Fortsätze des Stirn- und Jochbeins zurückführen, welche ein leichtes Ablenken eines etwa anstossenden Körpers nach der Schläfengegend ermöglichen. Wenn aber ein Instrument am äussern Winkel in die Orbita eingedrungen, dann ist eine Verletzung des Sehnerven viel wahrscheinlicher anzunehmen, als wenn dasselbe am innern Winkel stattgefunden, da der Nerv eine convexe Krümmung nach aussen bildet, welche unschwer zu erreichen ist.

Als Complication kommt es in einigen Fällen vor, dass entweder andere Nerven, wie Nervus oculomotorius, abducens, trochlearis und Rami ciliares (Fall 7, 10, 15 und 16), oder eine der äusseren Augenmuskeln (Fall 11, 17 und 21) mitverletzt werden. Es können auch die Thränencanälchen zu gleicher Zeit durchtrennt werden, wie bei Fall 4 und 18.

Es kann sich aber ebenfalls ereignen, dass der verletzende Gegenstand in die Schädelhöhle eindringt und erst da den Sehnerven verwundet wie in Fall 2, 3 und 4. Beim letzteren ist es äusserst interessant zu sehen, wie ein Eisenstück, durch die linke Augenhöhle in den Schädelraum eindringend, den rechten Sehnerv entzweigerissen. Fall 6 zeigt, dass ein Gegenstand, in die eine Augenhöhle eindringend, die innere Orbitalwand durchbohren und den Sehnerven in der anderen Augenhöhle verwunden kann.

V. Symptomatologie.

Die klinischen Symptome, welche die vorliegende Affection bietet, verlangen die grösste Aufmerksamkeit, um so mehr, da sie von gar verschiedener Natur sind. Ich werde zuerst die subjectiven Symptome ins Auge fassen, welche sich durch functionelle Störungen kund geben, um dann auf die objectiven Symptome und die ophthalmoskopische Untersuchung überzugehen.

Der Patient, dessen Sehnerv verwundet worden, kommt mit der Klage, oft selbst ohne darüber befragt worden zu sein, er habe im Momente des Unfalls auf dem entsprechenden Auge sehr heftige Lichtempfindungen gehabt, mit intensivem Schmerz verbunden, welche er mit Feuergarben oder mit den sprühenden Strahlen eines Feuerwerks vergleicht. Oder er habe, wie der Franzose sagt, mit einem Male sechsunddreissig Kerzenflammen vor sich gesehen. Schon diese einzige Thatsache erlaubt die Erklärung, dass der Sehnerv verletzt sein muss, da wir ja aus der Physiologie wissen, dass Durchschneidung desselben heftige Lichtempfindungen auslöst. Das Allererste ist also, sich über diesen Punkt zu orientiren. Allerdings können dieselben Empfindungen durch eine blosse heftige Erschütterung des Sehnerven bewirkt werden, sind dann jedoch weniger intensiv, dafür aber andauernder, da noch einige Zeit die Gegenstände von farbigen Ringen umgeben gesehen werden können. Es wird auch eine blosse Erschütterung durch die Anamnese ausgeschlossen werden.

In zweiter Linie kommen die Symptome, welche durch die Sehprüfung constatirt werden. In der Regel tritt eine sofortige Amaurose ein, so dass der Patient bei der Untersuchung nicht einmal das ophthalmoskopische Licht empfindet, wie dies in Fall 1, 4, 5, 6, 7, 9, 10, 11, 12 und 17 angegeben ist. Es können aber auch, bei einer relativen Beibehaltung der Sehkraft, Veränderungen, respective Defecte des Gesichtsfeldes eintreten in Form von wahren Hemiopien, entweder horizontal oder vertikal. So wird in Fall 2 von *Larrey* eine Hemiopie verzeichnet, welche genau der ganzen äusseren Hälfte des Gesichtsfelds entsprach. Der Fall gewinnt noch dadurch an Bedeutung, dass die Verwundung des Sehnerven am anatomischen Präparat constatirt werden konnte, da der Patient an Hirncomplicationen zu Grunde ging. (Es wäre übrigens möglich, dass diese Ursache der Hemiopie gewesen). Fall 13 zeigt einen Defect der ganzen unteren Hälfte, Fall 15 der ganzen inneren Hälfte und Fall 19 beträchtliche Defecte im Bereich der oberen Hälfte des Gesichtsfeldes.

Es gibt aber auch Fälle, wo die Sehschärfe gleichgeblieben und das Gesichtsfeld kaum verändert ist. Wären die anderen, im Momente des Unfalls oder kurz nachher auftretenden Symptome ausgeschlossen, welche sind: Subjective Lichtempfindungen, kurzdauernde Erblindung, allmäliges Auftreten einer Papillaratrophie — so würde eine Verwundung des Sehnerven sicherlich unbekannt bleiben. Dies wird besonders durch Fall 14 illustrirt.

Wir sehen also, dass die functionellen Störungen sehr verschiedenartig auftreten können, und ist es angezeigt, bei jedem zweifelhaften Falle mit der Diagnose zurückzuhalten, bis eine directe Untersuchung des Augenhintergrunds ihr volle Bestimmtheit gibt.

Auf die objectiven Symptome übergehend, ist es passend, zuerst derjenigen zu gedenken, welche sich der äusseren Untersuchung darbieten. Man wird immer eine Lid- oder Conjunc-

tivalwunde vorfinden können, verschieden je nach dem Gegenstand, welcher sie hervorgebracht. Sie kann lineär, dreieckig oder rund gestaltet sein. Die Annahme einer Sehnervenverletzung kann verstärkt werden durch eine Vergleichung dieser äusseren Wunde mit dem betreffenden Instrumente, wodurch sie hervorgebracht worden. Wenn dieses nämlich nach hinten allmälig an Umfang zunimmt, so wird durch die Grösse der Wunde constatirt werden können, wie tief dasselbe ungefähr eingedrungen. Daneben werden subconjunctivale Ecchymosen vorhanden sein. Auch werden sichtbare Verletzungen oder nachher auftretende Lähmungen der Augenmuskeln die Diagnose wesentlich erleichtern helfen, wie in Fall 7, 10, 11, 15, 17 und 21.

Volle Aufmerksamkeit verdienen die Mydriasis, in Fall 4, 7, 12, 15 und 19, und der Exophthalmus, in Fall 7, 20 und 21 beobachtet und verzeichnet. Ihr gleichzeitiges Auftreten mit anderen krankhaften Störungen des Auges und ihrer Adnexa ist immer von der grössten Wichtigkeit, von welcher Art ihre Entstehungsweise auch sein möge. *Cras* in Brest scheint die plausibelste Erklärung der Letzteren gegeben zu haben in einer Mittheilung, welche er der chirurgischen Gesellschaft im Mai 1878, unter dem Titel „Die einseitige Erblindung durch retrobulbäre Contusion", vorgelegt. Sich auf 3 Fälle stützend, glaubt er folgende Schlüsse ziehen zu können: „Die Entstehung eines Blutergusses im hinteren Theile der Augenhöhle scheint unzweifelhaft zu sein. Das Ganglion ciliare wird in diesen Bluterguss eingebettet, was den veränderten Zustand der Pupille bewirkt. Die Atrophie der Papille, welche in den beobachteten Fällen nie gefehlt, muss einem Trauma zugeschrieben werden, welches der Sehnerv entweder durch directen Druck oder in Folge Zerreissung der Nervenfasern erlitten im Momente der plötzlichen Rotation des Augapfels, welche durch den quetschenden Gegenstand verursacht worden." — Es ist also anzunehmen, dass ein Bluterguss den Bulbus nach vorn drängt und auf die

Innervation der Pupille dermassen einwirkt, dass eine Paralyse derselben zu Stande kommt. Wie man aber auch über diese pathogenetische Frage denken möge, Mydriasis und Exophthalmus deuten gewiss darauf hin, dass der verletzende Gegenstand genügend weit eingedrungen, um den Sehnerven verwunden zu können.

Es folgen nun diejenigen objectiven Symptome, welche für sich allein eine Bestätigung der wirklichen Sehnervenverwundung zulassen, nämlich die Veränderungen, welche bei der Untersuchung mit dem Augenspiegel beobachtet werden können. Bei den ersten sieben Fällen ist natürlicher Weise kein ophthalmoskopisches Ergebniss verzeichnet, und *Zander* und *Geissler* erklären noch in ihrem Buche, Seite 297: „Ob sich eine Stichwunde des Sehnerven oder eine Durchschneidung desselben ophthalmoskopisch erkennen lässt, wagen wir nicht zu entscheiden.“ Seit der Vervollkommnung in der Manipulation des Augenspiegels aber bildet der hiedurch erhobene Befund, wie bei den anderen krankhaften Affectionen des Nervus opticus ein Hauptglied in der Symptomenkette der Sehnervenverwundungen.

In der Mehrzahl der Fälle lässt die ophthalmoskopische Untersuchung während der ersten Tage, manchmal noch während der ersten Wochen, welche dem Unfalle folgen, gar keine Veränderungen im Aussehen der tiefer liegenden Augengebilde constatiren. Erst nach einiger Zeit beginnen die Zeichen einer Atrophie der Papille sich bemerkbar zu machen, und können diese dann auf verschiedenen Stellen der Sehnervenscheibe mehr oder weniger ausgeprägt sein, bis erst nach längerer Zeit die Atrophie vollkommen wird. Dies ist bei Fall 9, 10, 12, 13, 14, 15, 16, 17, 18 und 19 beobachtet worden.

Die vier anderen vorliegenden Fälle zeigen hingegen so eigenthümliche complicirtere Symptome, dass sie eine nähere Betrachtung erforderlich machen.

Bei Fall 8 und 11 fällt Folgendes auf: Die brechenden Medien sind klar, aber schon sofort nach der Verwun-

dung ist der Augenhintergrund glänzend weiss. Die Papillengrenzen beim ersteren Fall sind verschwommen; die Gefässe sind zum grossen Theil verschwunden und ist ihr Verlauf kaum durch Bluttropfen, welche sie an einigen Stellen enthalten, zu erkennen. In der Peripherie indessen kann man noch die Choroidea durchscheinen sehen. — Nach und nach füllen sich die centralen Retinalgefässe wieder, während der Stand der Blutsäulen sich täglich ändert; die weisse Verfärbung zieht sich immer mehr gegen die Papille zurück, deren Grenzen zunehmend deutlicher werden. Endlich tritt eine allgemeine Pigmentablagerung auf, welche das Bild der Atrophie vervollständigt. — Aehnliches ist auch bei Fall 11 zu constatiren.

Die zwei eigenen Fälle 20 und 21 zeigen die Merkwürdigkeit, dass man sofort mit dem Augenspiegel eine Abreissung des Sehnerven bei seinem Eintritt in den Augapfel constatiren kann. Man sieht nämlich bei dem ersten Falle, während die brechenden Medien völlig klar sind, dass die Netzhaut in der Peripherie normal anliegt, rings um den Sehnerven herum aber losgerissen ist. Die Gefässe sind nur noch theilweise gefüllt. Die Stelle der Papille ist gleichmässig grau und sehr vertieft, was beweist, dass der Sehnerv aus der Sclera nach hinten ausgerissen worden. Es wird die Constatirung dieses nur dadurch ermöglicht sein, dass das Scleralloch durch durchsichtigen Glaskörper ausgefüllt ist.

Bei Fall 21 hingegen ist die Stelle der Papille durch ein schwarzes Blutgerinsel verdeckt, welches sich auch in der Umgebung ziemlich weit fortsetzt, und welches eben nach einer Ausreissung des Sehnerven an seiner Eintrittsstelle sich gebildet haben muss. Dazu gesellt sich noch eine grosse Ablösung der Retina und verschiedene Rupturstellen der Choroidea.

Wenn wir nun zu der Ursache der Verschiedenheiten in den ophthalmoskopischen Symptomen, welche die Verwundungen des Sehnerven uns bieten, übergehen, so müssen wir uns die

Frage stellen, warum in den meisten Fällen nach dem Unfalle absolut keine Veränderung des Augenhintergrundes wahrzunehmen ist, während in anderen Fällen wiederum so ausgeprägte Störungen im Gebiete der Papille und der Retina auftreten. Es ist nun ganz natürlich anzunehmen, dass dies die Folge von ganz bestimmten anatomischen Verhältnissen sein muss. *Pagenstecher*, durch die Symptome seines Falles 8 und ähnliche, welche er nach der Durchschneidung des Sehnerven während der Ausschälung eines retrobulbären Tumors beobachten konnte, darauf hingewiesen, glaubte schon den Schluss ziehen zu können, dass das ophthalmoskopische Bild ein verschiedenes sein müsse, je nachdem die centralen Gefässe der Retina verletzt worden oder nicht. — Wir wissen ja, dass die Arteria centralis retinae immer in einer gewissen Entfernung vom Foramen opticum in den Nervus opticus eindringt, gewöhnlich an der Grenze zwischen dem hinteren und den beiden vorderen Dritttheilen seines intraorbitalen Abschnittes. Sie verläuft dann in der Mitte des Sehnerven, eine Reihe kleiner Aestchen abgebend, welche sich durch die Nervenfasern durchschlängeln und eine beträchtliche Anzahl feiner Capillaren bilden, die im Niveau der Papille sichtbar werden. Indessen versorgen noch andere kleine Arterien, welche *Hyrtl* schon längst unter dem Namen „Arteriae vaginales“ beschrieben hat, und von intracraniellen und orbitalen Gefässen der Nachbarschaft abgegeben werden, die Nervenscheiden mit Blut. Sie anastomosiren mit den Aestchen der Arteria centralis. Die Vena centralis, welche neben der Arterie in der Mitte des Sehnerven verläuft, tritt in der Nähe der Eintrittsstelle der Arterie aus und mündet sofort in eine Vena ophthalmica. — Wird also der Sehnerv vor dem Eintritt der Arterie verwundet, so ist Anfangs gar keine Veränderung des Augenhintergrundes, und erst später eine Atrophie der Papille zu erkennen. Werden aber zu gleicher Zeit die centralen Gefässe getroffen, so bietet das ophthalmoskopische Bild Störungen, wie sie in Fall 8 und 11 verzeichnet sind. Das

Erstere kommt häufiger vor, weil das verletzende Instrument gewöhnlich längs der Orbitalwand eindringt, um erst in der Gegend des Apex den Sehnerven zu erreichen.

Um diese interessante Frage näher zu beleuchten, hat *Berlin* in Stuttgart im Jahre 1871 an Fröschen und Kaninchen Versuche angestellt, welche darin bestanden, den Sehnerven in seinem intraorbitalen Verlaufe zu durchschneiden. Sie sind von solcher Wichtigkeit, dass ich eingehender darüber referiren will: Bei den Fröschen bemerkte er sofort nach der Neurotomie eine bedeutende Verengerung der Pupille, besonders aber eine stark ausgeprägte Anämie. Das Ophthalmoskop zeigte auch eine blaugraue Verfärbung des ganzen Augenhintergrundes; man konnte sehen, wie die Capillaren und kleinen Gefässe der Membrana hyaloidea die Blutkörperchen nur noch stellenweise durchliessen; zwischen hinein waren sie leer. Nach einiger Zeit hoben sich die Gefässe, völlig blutlos, nur noch als weisse Linien von dem blaugrauen Grunde ab. Doch machte sich diese Leere nicht bei allen Gefässen geltend; der untere innere Venenstamm (aufrechtes Bild) ebenso wie seine ersten Verästelungen enthielten noch eine mit der In- und Expiration oscillirende Blutsäule. Derselbe Zustand dauerte noch einige Tage, nach welchen die Blutsäule engere Aeste durch eine centrifugale Bewegung erreichte, wobei die Expiration die Vis a tergo bewirkte. Plötzlich wechselte die Blutwelle ihre Richtung und wurde nun centripetal. Von diesem Momente an stellte sich die Circulation wieder her und nach zwei oder drei Wochen hatte der Blutlauf seine normale Kraft und Schnelligkeit wieder erlangt. — Gegen den dritten Tag hin hatte der Augenhintergrund eine milchig weisse Verfärbung, auf welcher sich die hellrothen Gefässe der Hyaloidea deutlich abhoben. Gleichzeitig wurden die Conturen der Papille bleich und verschwommen und man beobachtete um die Opticusscheibe eine radiäre Streifenbildung. Am 6. oder 8. Tage begann die Retina, bis dahin einförmig weiss, verschiedene Nuancen zu bekommen, weisse

Stellen zeigend, in deren Intervalle sie allmälig die bläuliche Verfärbung, die sie im Beginne hatte, wieder erlangte. Diese Veränderungen erreichten ihre vollkommene Entwickelung nach drei Wochen, manchmal erst nach zwei Monaten, und dauerten so für längere Zeit.

Die erlangten Resultate waren sich immer absolut gleich an mehr als 60 Versuchsobjecten; wenn man nämlich die Frösche tödtete, constatirte man in den ersten Tagen eine granulöse Degeneration gewisser Bestandtheile der Retina (Nervenfasern und ganglionäre Zellen), was die Trübung und die weisse Verfärbung erklärt, welche ophthalmoskopisch erkannt wurde. Die Degeneration nahm zu, und die Retina wurde verdünnt; nach einiger Zeit waren weder Fasern, noch ganglionäre Zellen, noch granulöse Lage vorhanden; stellenweise Ablagerung von Pigmenthaufen.

Von den 30 Versuchen an Kaninchen waren nur 6 mit Erfolg gekrönt, in Folge der Schwierigkeit, welche *Berlin* hatte, um den Sehnerven regelrecht zu durchschneiden. Sofort nach der Neurotomie bemerkte er ebenfalls eine starke Verengerung der Pupille und einen vollständigen Mangel einer Reflexthätigkeit der Iris und des Musculus orbicularis bei Einwirkung des Sonnenlichts. Ebenso eine Blutlosigkeit der Papille und desjenigen Theiles der Retina, welcher markhaltige Nervenfasern enthält. Eine Stunde nachher trat dauernde Mydriasis auf und eine bläuliche Trübung der inneren Hälfte und manchmal der ganzen Netzhaut, welche einer immer deutlicher hervortretenden weissen Verfärbung Platz machte, sodass die Trübung ungleich vertheilt und marmorirt erschien. Kurz nachher Pigmentablagerung. Während diese Veränderungen sich dem Aequator näherten, stellte sich die Circulation im Bereiche der Papille und des markhaltigen Nervenfasergebiets der Retina wieder her. Aber bald fingen die Conturen dieser Nervenfasern an zu erblassen und die Papille selbst entfärbte sich; die Gefässe atrophirten, aber immer noch als Spuren sichtbar.

Nach der Enucleation fand man weder Retinitis noch Oedem, aber eine Art Quellung, analog einer Durchtränkung mit Wasser, von einem Mangel an Nahrungszufuhr herrührend, wie man dies auch am Cadaver nach einiger Zeit vorfindet. In zwei Fällen fehlten diese Trübungen ganz, einmal bei einem Frosche, das andere Mal bei einem Kaninchen, und es wurde constatirt, dass in diesen zwei Fällen die zuführenden Gefässe nicht mitverletzt worden waren.

Berlin macht noch aufmerksam auf die Analogie, welche zwischen dieser Trübung besteht und derjenigen durch eine Embolie der Arteria centralis verursacht. Beide Affectionen gleichen sich vollständig in der Schnelligkeit und Art und Weise der Entwicklung der ophthalmoskopischen Symptome.

Waldemar Krenchel hat noch Untersuchungen mit Fröschen gemacht, welche die *Berlin*'schen Resultate vollkommen bestätigen. Er wollte aber noch deutlicher eruiren, ob die angegebenen Veränderungen die Folge seien der einfachen Durchschneidung der Nervenfasern, oder wirklich der Unterbrechung des Blutstroms, durch eine Trennung der Arteria centralis verursacht. Es ist ihm dann auch gelungen, den Nervenstamm in der Schädelhöhle zu durchschneiden, ohne das Leben des Frosches zu gefährden, und somit auch ohne die Arterienäste zu verwunden. In Folge dieser Operation zeigte der Augenhintergrund beim Ophthalmoskopiren, selbst sechs Monate nachher, nur eine einfache Atrophie der Papille.

Von der Erklärung der beiden anderen ophthalmoskopischen Symptomengruppen auf diejenige übergehend, welche sich bei Betrachtung unserer beiden Fälle 20 und 21 darbietet, so ist nur zu erwähnen, dass die vorgefundenen Veränderungen an und für sich schon durch die Art und Weise der Verwundung, eben durch die Abreissung des Sehnerven bei seinem Eintritt in den Augapfel, genügend erklärt werden.

Auf das oben Mitgetheilte mich basirend, glaube ich nun zum Schlusse berechtigt zu sein, bei den Wunden des Sehnerven,

je nach ihrem Entstehungsorte und den damit verbundenen ophthalmoskopischen Symptomen, folgende drei Unterabtheilungen aufzustellen:

A. Verwundung des Sehnerven vor dem Eintritt der centralen Arterie.

Erst späteres Auftreten einer einfachen Atrophie der Papille.

B. Verwundung des Sehnerven nach dem Eintritt der centralen Arterie.

Sofortige Anämie des Augenhintergrundes, Collabiren der Gefässe und allmälig auftretende Degeneration nervöser Elemente.

C. Verwundung des Sehnerven an seiner Eintrittstelle in den Augapfel.

Abreissung des Nerven von der Retina und manchmal aus der Sclera heraus; massenhafte Blutungen.

VI. Diagnose.

Die Diagnose einer Verwundung des Sehnerven wird im Allgemeinen nicht schwer sein.

Der Verletzte kommt mit der Klage, er sei von einem spitzen Gegenstand in's Auge getroffen worden und habe im Momente des Unfalls heftige Lichterscheinungen empfunden. Entweder ist ein plötzlicher, vollständiger Verlust des Sehvermögens eingetreten, oder es sind zum wenigsten amblyopische Erscheinungen vorhanden. Man findet die Lider etwas geschwollen, an der Stelle der Verletzung eine Sugillation oder eine Wunde. Der Nachweis der Letzteren ist leicht, wenn der fremde Körper durch das Lid, schwieriger, wenn er durch die Bindehaut oder die Thränenkarunkel eingedrungen war, wo die Eingangsöffnung durch die Schwellung des Gewebes verdeckt sein kann. Wenn möglich, wird man den Wundcanal sondiren, um seine Tiefe und Richtung zu eruiren. Musculäre Lähmungen, Mydriasis und Exophthalmus, wenn sie bestehen, werden wesentlich dazu beitragen, die Diagnose zu vergewissern. Wenn man anfänglich mit dem Ophthalmoskop keine Veränderung des Augenhintergrundes vorfindet, so muss man annehmen, dass bloss die Nervenfasern getroffen worden. Wenn hingegen complicirtere Veränderungen sich darbieten, so bestätigt diess eine Mitverletzung der Gefässe. Das Bild einer Abreissung des Sehnerven vom Augapfel wird leicht von einer Durchreissung des Nervenstamms zu unterscheiden sein. Neigt man sich zur letzteren Annahme, so muss immerhin an die Möglichkeit einer

Embolie der Arteria centr. retinae gedacht werden, welche aber natürlich durch die äusseren Zeichen ausgeschlossen wird. Uebrigens wird die Atrophie der Papille, welche immer nach einiger Zeit sich bildet, zur Genüge beweisen, dass in Wirklichkeit der Sehnerv durch das Trauma verwundet worden.

VII. Prognose und Therapie.

Wenn die Diagnose einer Verwundung des Sehnerven gestellt ist, so müssen wir zugeben, dass in der Regel eine dauernde Amaurose eintreten wird. Auch bei den Fällen, wo das Sehvermögen sich einige Zeit nach dem Unfall theilweise wieder einstellt und bei der Sehprüfung nicht vollständig aufgehoben ist, müssen wir im Auge behalten, dass dasselbe immer durch die Atrophie der Papille schwer compromittirt ist, welche unabwendbar als Folgezustand wenigstens theilweise eintreten wird. *Yvert* gibt an, dass unter seinen 17 gesammelten Beobachtungen nur zwei Mal die Sehschärfe einigermassen bestehen blieb, so dass die nöthigsten Functionen des Lebens mit dem betreffenden Auge verrichtet werden konnten. Es ist anzunehmen, dass in diesen beiden Fällen die Wunden unvollständige waren, so dass noch einige Nervenfasern ihre Leistungsfähigkeit beibehielten und eine nur theilweise Atrophie der Papille erfolgte.

Die Therapie wird in der Regel nicht mit Erfolg gekrönt sein und kann den Verlauf dieser schweren Affection nicht hintanhalten. Diess ist jedoch kein Grund die Hände in den Schooss zu legen, sondern man soll mit allen zu Gebote stehenden Mitteln versuchen, die Entwicklung einer vollständigen Atrophie wenn möglich zurückzuhalten in allen den Fällen, wo man annehmen kann, dass eine unvollständige Verwundung stattgefunden. Antiphlogistica, Revulsiva und Derivantia, energisch angewendet, werden die ersten Indicationen erfüllen.

Später sollten subcutane Injectionen von $^1/_4$ bis $^1/_2$ Milligramm Strichninum nitricum, 1—2 Mal täglich applicirt, neben Anwendung des constanten Stroms gegen die fortschreitende Atrophie angewendet werden. In den Fällen, wo man Neuralgien auftreten sieht, welche einer Verletzung von Ciliarnerven zugeschrieben werden müssen, wie bei *Snellen*'s Fall 16, so sollte man nicht damit zögern, nach dem Beispiel dieses Ophthalmologen, eine submucöse Neurectomie jener Nervenstränge zu versuchen. Wo aber ein heftiger Schmerz bestehen bleibt, und in allen Fällen von Sehnervenabreissung, wo auch die Gebilde des Augapfels schwer in Mitleidenschaft gezogen werden, ist die Enucleatio bulbi indicirt.

Fig. 1

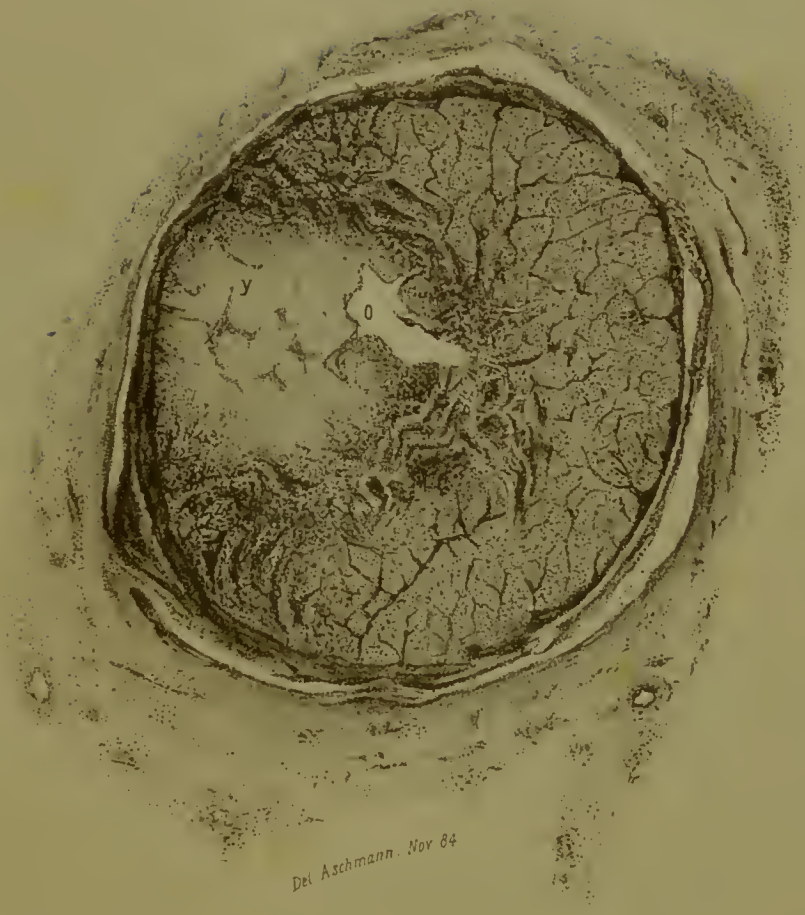

Fig. 1. HORIZONTALSCHNITT DES SEHNERVEN
an seiner Eintrittstelle in den Augapfel.

Lith. Hofer & Burger, Zürich.

Fig 2

Fig. 1. QUERSCHNITT DURCH DEN SEHNERVEN
ungefähr an der Eintrittstelle der Arteria centralis.